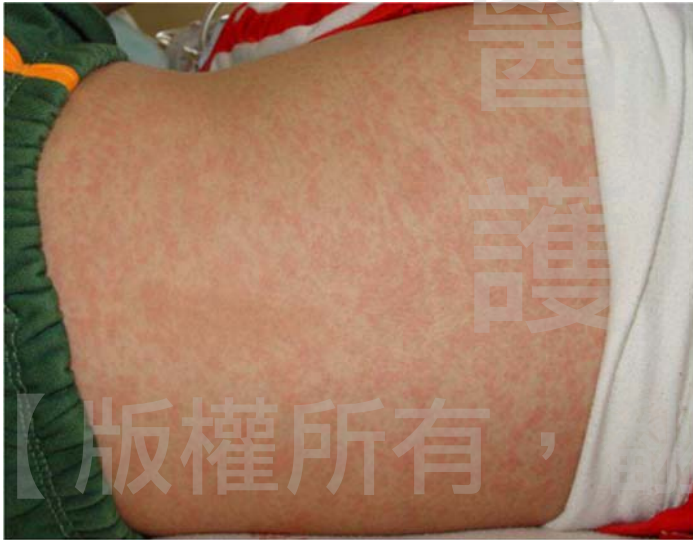
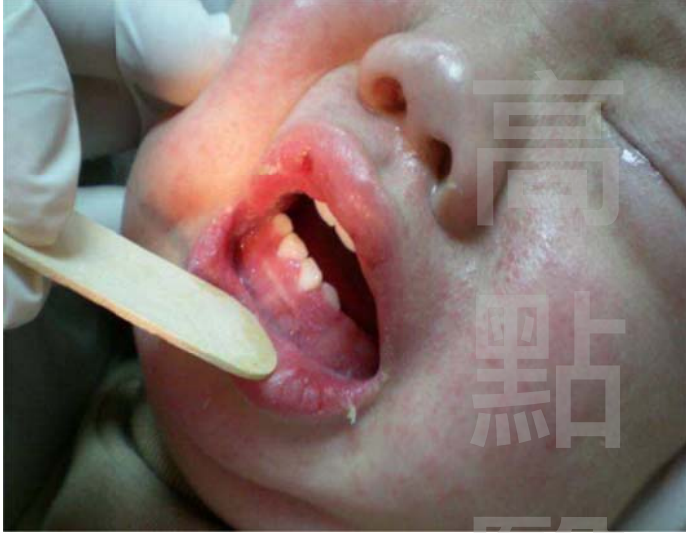
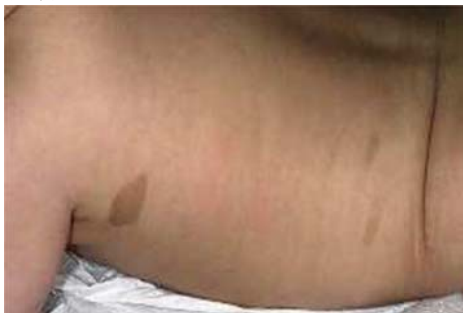《醫學(四)》

- (C) 1 有關咽峽炎 (Herpangina) 的正確處置，不包括下列何者？
(A)若有發燒，給與退燒藥
(B)避免硬或燙的食物
(C)給與抗生素
(D)給與口腔止痛噴劑
- (C) 2 10 個月大男童 15 天前從國外返台，6 天前開始出現發燒、咳嗽、流鼻水和結膜炎，身體診察發現臉上和身上有皮疹如圖所示，下列何者是最有可能的診斷？



- (A) 疱疹口腔炎 (Herpetic gingivostomatitis)
(B) 猩紅熱 (Scarlet fever)
(C) 麻疹 (Measles)
(D) 玫瑰疹 (Roseola infantum)

- (C) 3 對於百日咳 (Pertussis) 的敘述，下列何者錯誤？
 (A) *Bordetella pertussis* 為致病病原體之一，致病機轉與毒素有關
 (B) 建議隔離百日咳病人到 macrolide 抗生素治療滿五天以後
 (C) 小於 3 個月嬰兒，容易表現典型的卡它期 (catarrhal stage)、陣發期 (paroxysmal stage) 和恢復期 (convalescent stage) 症狀
 (D) 為預防百日咳感染，青少年及成人亦建議追加接種減量破傷風白喉，非細胞性百日咳混合疫苗 (Tdap)
- (D) 4 下列何種不是活性減毒疫苗？
 (A) 卡介苗 (BCG vaccine)
 (B) 輪狀病毒疫苗 (Rotavirus vaccine)
 (C) 麻疹、腮腺炎、德國麻疹疫苗 (MMR vaccine)
 (D) B 型肝炎疫苗 (Hepatitis B vaccine)
- (B) 5 我國衛生福利部國民健康署提供之兒童健康手冊中有嬰兒糞便顏色辨識圖的敘述，何者較正確？
 (A) 辨識圖 1-3 號顏色視為正常
 (B) 可用來篩檢肝膽疾病引起的黃疸
 (C) 嬰兒糞便顏色正常即可排除膽道閉鎖
 (D) 辨識圖 4-6 號顏色可以確診母乳性黃疸
- (D) 6 新生兒出生後馬上出現嚴重的呼吸窘迫和發紺，身體診察最大心音往右偏移，腹部凹陷且胸廓前後徑增加，下列何者為最有可能的診斷？
 (A) 先天性發紺性心臟病 (Congenital cyanotic heart disease)
 (B) 先天性腸阻塞 (Congenital intestinal obstruction)
 (C) 食道閉鎖氣管食道瘻管 (Esophageal atresia with tracheoesophageal fistula)
 (D) 先天性橫膈膜疝氣 (Congenital diaphragmatic hernia)
- (D) 7 新生兒出生後身上發現有 10 幾個咖啡色斑點 (café-au-lait spots) 如圖所示，最可能罹患下列何種疾病？



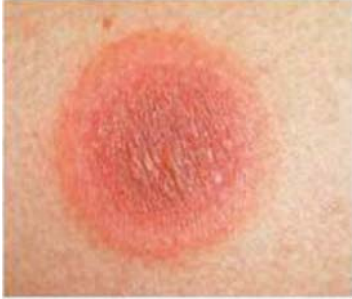- (A) Epidermal nevus syndrome
 (B) Giant nevus
 (C) Mongolian spots
 (D) Neurofibromatosis
- (A) 8 嬰兒時期之原始反射，何者不會隨著年紀成長而消失？
 (A) Parachute reflex
 (B) Moro reflex
 (C) Asymmetrical tonic neck reflex
 (D) Sucking reflex
- (D) 9 Acetaminophen 中毒之兒童，發生昏迷 (coma)、無反射 (areflexia)，下列治療方式，何者最適當？
 (A) 低血容量 (Hypovolemia) 為常見情形，但無需處理
 (B) 可注射 0.45% 食鹽水治療低血容量情形
 (C) 維持低血鈉對治療有益
 (D) 可給與 N-acetylcysteine 治療

- (A) 10 下列何種急性感染性腹瀉，並非由致病菌直接導致？
 (A) *Staphylococcus aureus*
 (B) *Shigella species*
 (C) *Salmonella enteritidis*
 (D) *Campylobacter jejuni*
- (B) 11 六個月大嬰兒，過去無腹部開刀病史，突然發生持續膽汁性嘔吐 (Bilious emesis)，腹部 X 光呈現小腸以上有明顯腸阻塞，下列那一種疾病最有可能？
 (A) 幽門狹窄 (Pyloric stenosis)
 (B) 腸扭結 (Midgut volvulus)
 (C) 迴腸閉鎖 (Ileal atresia)
 (D) 胎糞性腸阻塞 (Meconium ileus)
- (D) 12 下列何種營養素，不是主要在十二指腸 (Duodenum) 和近端空腸 (Proximal jejunum) 被吸收？
 (A) 鎂 (Magnesium)
 (B) 鐵 (Iron)
 (C) 葉酸 (Folic acid)
 (D) 維生素 B₁₂ (Vitamin B₁₂)
- (C) 13 7 歲男童因肺炎住院，身體診察發現臉色蒼白、呼吸急促；血液尿素氮 (BUN) 90 mg/dL、肌酐酸 (Creatinine) 7.8 mg/dL、血紅素 (hemoglobin) 4.5 g/dL、血小板 (platelet) 50,000/ μ L，血液抹片發現有許多破碎的紅血球。下列何者為最可能的診斷？
 (A) 急性白血病 (Acute leukemia)
 (B) 原發性血小板低下 (Idiopathic thrombocytopenia)
 (C) 溶血性尿毒症候群 (Hemolytic uremic syndrome)
 (D) 伊凡斯症候群 (Evans syndrome)
- (A) 14 1 歲男童被診斷為泌尿道感染 (Urinary tract infection) 合併發燒。下列何種檢查對泌尿道感染之評估最不具價值性？
 (A) Intravenous pyelography (IVP)
 (B) Renal ultrasonography
 (C) Voiding cystourethrogram (VCUG)
 (D) Renal scintigraphy with technetium-labeled dimercaptosuccinic acid (DMSA)
- (#) 15 下列何種引起兒童急性腎衰竭之疾病，其尿鈉 (Urine sodium) 濃度的高低與其他三者不同？
 (A) 急性腸胃炎引起脫水 (Dehydration)
 (B) 急性腎絲球發炎 (Acute glomerulonephritis)
 (C) 藥物引起急性腎小管壞死 (Acute tubular necrosis)
 (D) 泌尿道阻塞 (Urinary tract obstruction)
- ※第 15 題一律給分。
- (C) 16 出生 3 天大之新生兒發生抽搐 (Neonatal seizure)，下列敘述何者錯誤？
 (A) 較少以 Generalized tonic-clonic seizures 來表現
 (B) 早產兒容易以 Subtle seizures 來表現
 (C) 此時期最常見的病因是感染導致
 (D) 除非有其他確定病因，一般而言腦脊髓液檢查是必須的
- (A) 17 6 歲兒童突然發生急性腦動脈缺血性梗塞 (Cerebral ischemic stroke)，下列何者是最不常見的病因？
 (A) 高血壓
 (B) 先天性心臟病
 (C) 血液凝血功能異常
 (D) 腦血管構造異常

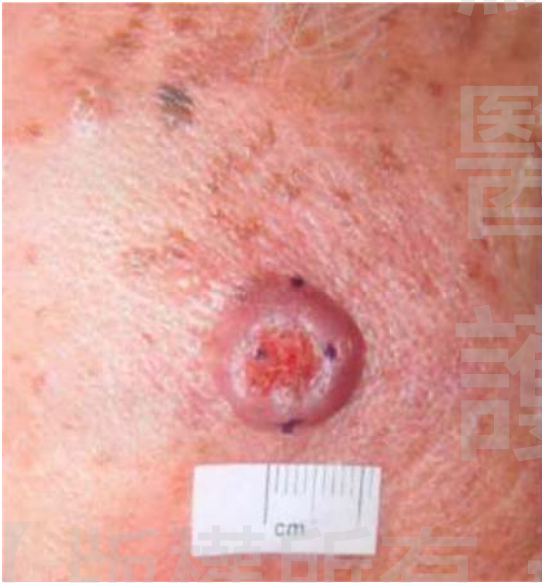- (A) 18 5 個月大男嬰，發現肌肉無力來求診，身體診察無肝臟腫大，神經學診察發現面部表情正常，但有四肢低張力及舌頭震顫，最可能為何種疾病？
 (A) Spinal muscular atrophy
 (B) Duchenne muscular dystrophy
 (C) Guillain-Barré syndrome
 (D) Acute myositis
- (A) 19 接受 hypothalamic-pituitary 手術的病童，一星期後發現血鈉 125 mmol/L，尿鈉 80 mmol/L，血中滲透壓低，尿中滲透壓高，且血管內容積 (intravascular volume) 正常，下列何者為最可能之診斷？
 (A) Syndrome of inappropriate antidiuretic hormone secretion (SIADH)
 (B) Cerebral salt wasting
 (C) Central diabetes insipidus
 (D) Adrenal crisis
- (B) 20 8 歲男生兩側睪丸大小均為 5c.c.，性釋素檢查 (GnRH test) 結果顯示 FSH 10.5 mIU/ml、LH 5.6 mIU/ml、Testosterone 125 ng/dl，下列何者最符合男童診斷？
 (A) 生殖細胞瘤合併性早熟
 (B) 中樞性性早熟
 (C) 腎上腺早熟症 (Premature adrenarche)
 (D) 巨大睪丸 (Macroorchidism)
- (C) 21 有關 1 歲 2 個月兒童的發展，下列何者應懷疑發展遲緩，需建議進一步就醫檢查？
 (A) 不會撕紙
 (B) 不會堆兩塊積木
 (C) 不會拉著物體自己站起來
 (D) 不會有意義的叫爸爸、媽媽
- (B) 22 下列何者不屬於全身性紅斑狼瘡 (Systemic lupus erythematosus) 的診斷標準？
 (A) 關節炎 (Arthritis)
 (B) 白血球增加 (Leukocytosis)
 (C) 抗核抗體 (Antinuclear antibody, ANA) 陽性
 (D) 漿膜炎 (Serositis)
- (B) 23 有關 Leukocyte adhesion deficiency 的敘述，下列何者正確？
 (A) 為性聯遺傳
 (B) 常有臍帶感染、且合併臍帶較晚脫落之病史
 (C) 通常嗜中性白血球絕對值會下降
 (D) 感染部位會產生比正常人更多量的膿液為此病的典型表現
- (A) 24 有關食物過敏的敘述，下列何者錯誤？
 (A) 對於雞蛋過敏的小朋友，不可施打 MMR 疫苗 (Measles-Mumps-Rubella vaccine)
 (B) 躁動不安、吐奶、腹瀉可能為嬰兒食物過敏之症狀
 (C) 健康嬰兒哺餵母乳時，媽媽不需要刻意避開奶、蛋等高過敏性的食物，來預防嬰兒的食物過敏
 (D) 牛奶過敏的病童，大部份長大後症狀會改善
- (B) 25 1 歲男童，因最近時常皮膚瘀青而來就診，下列何者不是初步篩檢 (screening tests) 項目？
 (A) 完整血球檢查 (Complete blood cell count)
 (B) 血小板功能性檢查 (platelet function studies)
 (C) 凝血時間：Prothrombin time (PT)
 (D) 凝血時間：activated partial thromboplastin time (aPTT)
- (D) 26 兒童急性淋巴性白血病 (Acute lymphoblastic leukemia) 的化學治療藥物中，下列那一種最常引起心肌病變 (Cardiomyopathy)？
 (A) Vincristine
 (B) Methotrexate
 (C) L-asparaginase
 (D) Doxorubicin

- (B) 27 2 歲孩童出現眼陣攣—肌陣攣—共濟失調症候群 (Opsoclonus-myoclonus-ataxia syndrome)，腹部電腦斷層檢查發現腫瘤，最有可能為下列何種腫瘤？
- (A) 威爾姆氏腫瘤 (Wilms tumor)
 (B) 神經母細胞瘤 (Neuroblastoma)
 (C) 生殖細胞瘤 (Germ cell tumor)
 (D) 橫紋肌肉瘤 (Rhabdomyosarcoma)
- (A) 28 有關兒童心房中膈缺損 (Atrial septal defect, ASD) 之敘述，下列何者錯誤？
- (A) 單純 ASD 第二型，觸診除了有右心室挺舉 (Heave) 現象外，常可摸到心音震顫 (thrill)
 (B) 靜脈竇型 (Sinus venous type) ASD 常合併部分肺靜脈回流異常 (partial anomalous pulmonary venous return)
 (C) ASD 若不處理，成年後常可見心房心律不整 (Atrial dysrhythmia)
 (D) 大部分的第二型 ASD 可考慮免開刀而施行心導管經皮栓塞術 (Device occlusion)
- (B) 29 有關風濕熱 (Rheumatic fever) 敘述，下列何者錯誤？
- (A) 致病機轉可能是自體免疫 (Autoimmunity) 導致
 (B) 多發性關節炎 (Polyarthritis) 為最常見，主要是侵犯小關節
 (C) 侵犯心臟，以二尖瓣最常見，肺動脈瓣則少見
 (D) 皮下結節是在關節伸側面，且不會有壓痛
- (C) 30 法洛氏四重症 (Tetralogy of Fallot) 的病童，最少發生下列何種併發症？
- (A) 腦血栓 (Cerebral thromboses)
 (B) 感染性心內膜炎 (Infective endocarditis)
 (C) 鬱血性心衰竭 (Congestive heart failure)
 (D) 腦膿瘍 (Brain abscess)
- (C) 31 兒童時期發生肥胖容易在青少年期併發糖尿病，此類情況為某些特定遺傳疾病之主要表徵，下列何者疾病最不可能？
- (A) Alstrom syndrome
 (B) Bardet-Biedl syndrome
 (C) McCune-Albright syndrome
 (D) Prader-Willi syndrome
- (D) 32 出生 7 天大嬰兒吐奶、吸奶無力，血液檢查 pH 值為 7.21， $p\text{CO}_2$: 24 torr， HCO_3^- : 12 mEq/L， Na^+ : 140 mEq/L， K^+ : 5.6 mEq/L。尿液之 ketone bodies 為陽性，病嬰身上則有一種臭腳味。此病嬰最有可能為下列何種疾病？
- (A) 苯酮尿症 (Phenylketonuria)
 (B) 中鏈脂肪酸去氫酶缺乏症 (Medium-chain acyl CoA dehydrogenase deficiency)
 (C) 戊二酸尿症第一型 (Glutaric aciduria type I)
 (D) 異戊酸血症 (Isovaleric acidemia)
- (D) 33 有關 DiGeorge syndrome 的敘述，下列何者錯誤？
- (A) 染色體 22q11.2 微小缺失 (Microdeletion)
 (B) 腭咽畸形 (Velopharyngeal incompetence)
 (C) 胸腺發育異常 (Hypoplasia of the thymus)
 (D) 高血鈣 (Hypercalcemia)

- (B) 34 30 歲女性，在軀幹出現一個直徑約 5 公分的紅斑，如圖所示，發生病灶前她曾因經痛自行服用 diclofenac；半年前她也曾服用該藥而在相同部位出現相似皮疹。最適當的診斷為：

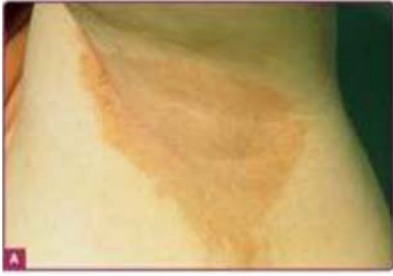

- (A) 多形性紅斑
 (B) 固定藥物疹
 (C) 遠心性環狀紅斑
 (D) 自體免疫水疱症
- (C) 35 關於基底細胞癌 (basal cell carcinoma) 的敘述，下列何者錯誤？
 (A) 好發於頭頸部
 (B) 好發於老年人
 (C) 極易轉移到內臟器官
 (D) 可以考慮莫氏切除手術 (Mohs micrographic surgery)
- (A) 36 中年男性主訴自兩個月前起，臉上有一快速增生的腫瘤，理學檢查發現在病患的右臉頰，有一個約 2 公分的暗紅色結節，結節的周圍突起，中央略微凹陷呈火山口狀，內有角質堆質，如圖所示。此病患最可能罹患下列何者？



- (A) 角質棘皮瘤 (keratoacanthoma)
 (B) 黑色素細胞瘤 (melanoma)
 (C) 基底細胞癌 (basal cell carcinoma)
 (D) 鱗狀細胞癌 (squamous cell carcinoma)
- (C) 37 關於尋常型天疱瘡 (pemphigus vulgaris) 的敘述，下列何者錯誤？
 (A) 好犯部位包括口腔黏膜
 (B) 病理組織檢查可見水疱發生部位在表皮基底層上方
 (C) 病灶的直接免疫螢光檢查，可見 IgG 沉積於表皮層與真皮層交界處
 (D) 自體抗原包括 desmogleins

- (A) 38 魚鱗癬 (ichthyosis) 主要是皮膚的何種構造異常？
 (A)epidermis
 (B)dermis
 (C)subcutis
 (D)sweat gland
- (A) 39 有關脂漏性皮膚炎 (seborrheic dermatitis) 的敘述，下列何者錯誤？
 (A)治療中不會考慮到使用外用抗黴菌製劑
 (B)遇到難以控制的脂漏性皮膚炎患者，醫師須考慮病人感染 HIV 的可能性
 (C)遇到難以控制的脂漏性皮膚炎患者，醫師須考慮病人罹患乾癬的可能性
 (D)Parkinson's disease 可能會加重脂漏性皮膚炎的臨床症狀
- (A) 40 35 歲男性，腋下出現如圖所示的搔癢皮疹，使用外用抗黴菌藥物治療三週仍沒有進步。經醫師執行 KOH 皮屑染色為陰性，使用伍氏燈 (Wood's lamp) 照射呈現珊瑚紅螢光反應。下列敘述何者正確？



- (A)伍氏燈呈現的螢光反應是因為 coproporphyrin III 所導致
 (B)正確診斷為對磨疹 (intertrigo)
 (C)正確診斷為體癬 (tinea corporis)
 (D)治療以外用類固醇藥膏為主
- (B) 41 下列那種黴菌感染症，在免疫不全病患最為常見？
 (A)aspergillosis
 (B)candidiasis
 (C)zygomycosis
 (D)cryptococcosis
- (D) 42 有關類天疱瘡 (bullous pemphigoid) 的敘述，下列何者正確？
 (A)Pemphigoid 好發於 30-50 歲患者，或是患有腦中風或中樞神經病變之患者
 (B)重症肌無力 (myasthenia gravis) 或是胸腺瘤 (thymoma) 可能發生在半數 pemphigoid 病患身上，而且這些疾病與 pemphigoid 兩者病程進展有高度相關性
 (C)pemphigoid 致病機轉為 desmoglein 3 抗原與自體抗體結合後，導致表皮細胞解離
 (D)bullous pemphigoid 無法藉由皮膚切片 H&E 染色與後天水疱性表皮鬆解症 (epidermolysis bullosa acquisita) 做區分
- (B) 43 有關白斑 (vitiligo) 的敘述，下列何者正確？
 (A)父或母有白斑，其兒女也有白斑的機率大於 70%
 (B)波長 308nm 的紫外光照射治療，可促使黑色素細胞再生
 (C)臉上有白斑，因為陽光中的紫外線對白斑有療效，因此不需要防曬
 (D)白斑常常合併自體免疫疾病，口服類固醇是第一線治療且須長期使用
- (D) 44 有關腦中風併發症之敘述，下列何者最不恰當？
 (A)腦中風併發症常包括關節僵硬、泌尿道感染、吸入性肺炎、褥瘡
 (B)復健有助於減少腦中風之併發症
 (C)急性期意識不清容易引起吸入性肺炎
 (D)抗憂鬱症藥物對腦中風後併發憂鬱症之病人沒有幫助

- (A) 45 關於 ergotamine 的敘述，下列何者錯誤？
 (A) 是一種 beta-adrenergic agonist
 (B) 會造成血管收縮
 (C) 有血清素受體親和力 (serotonin receptor affinity)
 (D) 可用來做急性偏頭痛發作時之治療
- (B) 46 關於癲癇發作 (epileptic seizures) 與昏厥 (syncope) 的鑑別診斷之描述，下列何者最不適合？
 (A) 若有 Valsalva maneuver、姿勢性低血壓 (orthostatic hypotension) 為前導因素，應先考慮昏厥
 (B) 若發生前有盜汗 (diaphoresis)、倦怠 (tiredness)，應先考慮癲癇發作
 (C) 癲癇發作較常導致舌頭咬傷
 (D) 幾秒鐘後立刻回復意識且合併心律不整者，應先考慮昏厥
- (D) 47 15 歲女孩，無過去病史，兩年前開始清晨剛睡醒時，偶有全身性僵直陣攣發作 (generalized tonic-clonic seizure) 及雙手短暫抽動，刷牙時曾因雙手突然抽動而將漱口杯甩掉，也曾在白天時被見到有短暫發呆的情形。下列敘述何者錯誤？
 (A) 家族成員中亦可能見到類似之癲癇病人
 (B) 每秒 4 到 6 次的棘波-慢波 (4- to 6-Hz spike waves) 及多重棘波 (polyspikes) 為其特徵性之腦電圖 (EEG) 表現
 (C) 最可能的診斷為青少年肌抽躍癲癇 (juvenile myoclonic epilepsy)
 (D) 屬於頑固性的次發性全面性癲癇 (secondary generalized epilepsy) 之一
- (C) 48 一位 76 歲婦人突然發生頭暈、口齒不清、聲調嘶啞 (hoarseness)、右臉及左側肢體麻木 (numbness)、步態不穩及嘔吐等症狀，此婦人最有可能發生病灶的部位在何處？
 (A) 中腦 (midbrain)
 (B) 橋腦 (pons)
 (C) 延髓 (medulla oblongata)
 (D) 小腦 (cerebellum)
- (#) 49 最常發生腦靜脈竇栓塞 (cerebral venous sinus thrombosis) 的血管為何？
 (A) 上矢狀竇 (superior sagittal sinus)
 (B) 下矢狀竇 (inferior sagittal sinus)
 (C) 橫竇 (transverse sinus)
 (D) 海綿竇 (cavernous sinus)
- ※第 49 題答 A、C 給分。
- (B) 50 一位 70 歲男性因為記憶減退及尿失禁被帶來門診。身體檢查發現他走路變慢，兩腳像是被黏在地上。但並無顫抖，也沒有相關疾病的家族史。核磁共振造影檢查發現兩側腦室變大。此時應該進一步安排下列那一項檢查，最可能幫助診斷的確立？
 (A) 檢查亨丁頓舞蹈症 (Huntington disease) 的基因突變
 (B) 做腰椎穿刺引流大量之腦脊液
 (C) 給與左多巴 (levodopa)
 (D) 氟化去氧葡萄糖正子斷層造影 (2-fluoro-2-deoxy-D-glucose positron emission tomography)
- (B) 51 一位 28 歲懷孕 30 週的婦女最近失眠，因為在晚上入睡前會感覺兩腳不舒服，好像有小蟲在爬，讓她很想去動一下，而且在摩擦兩腳或是起來踏步後，會減輕症狀。她最近並未服用任何藥物，身體檢查發現兩腳輕微水腫。此孕婦最可能的診斷是：
 (A) 肌肉病變 (myopathy)
 (B) 不寧腳症候群 (restless leg syndrome)
 (C) 腳水腫後遺症
 (D) 靜坐不能 (akathisia)
- (C) 52 一位 55 歲男性巴金森氏病 (Parkinson disease) 病人，在服用多巴胺促效劑 (dopamine agonists) 之後，出現病態賭博 (pathological gambling) 的症狀，其最可能是下列那一種神經傳導素接受體被過度刺激的結果所造成？
 (A) D1 多巴胺接受體 (B) D2 多巴胺接受體
 (C) D3 多巴胺接受體 (D) 5-HT 接受體

- (D) 53 30 歲健康男性，早晨起床刷牙時發現臉歪到左邊，漱口時水會從右嘴角流出，右眼無法緊閉，右耳殼及耳道較為紅腫，伴有小水泡，且會疼痛。根據病史及臨床症狀，下列敘述何者最適合？
 (A)可能罹患疱疹性三叉神經痛 (herpetic trigeminal neuralgia)
 (B)通常預後良好
 (C)需要併用抗病毒藥物 (antivirals) 及非類固醇消炎藥 (non-steroid anti-inflammatory drug, NSAID) 治療
 (D)需要使用類固醇 (steroids) 及抗病毒藥物 (antivirals) 治療
- (A) 54 關於粒線體肌病變 (mitochondrial myopathies)，下列敘述何者錯誤？
 (A)病人幾乎活不過青春期
 (B)以影響近端肌肉無力為主
 (C)測血液中乳酸 (lactate) 濃度是一種有價值的非侵襲性檢查
 (D)粒線體 DNA 的突變量要達到一定的閾值才會表現徵狀
- (C) 55 關於急性發炎性脫髓鞘多發性神經病變候群 (Guillain-Barré syndrome) 的敘述，下列何者正確？
 (A)屬於感染性疾病
 (B)大部分病程在 2 至 3 個月到達頂點
 (C)典型症狀有肢體無力及感覺異常
 (D)不會有自律神經系統功能異常
- (D) 56 下列有關結節性硬化症 (tuberous sclerosis complex) 的臨床表現，何者正確？
 (A)臉上出現葡萄酒色的色斑 (port-wine facial stain)
 (B)雙側額葉出現腦膜瘤
 (C)眼眶周圍出現 heliotrope 徵兆
 (D)在腦部出現室管膜巨細胞星形膠質細胞瘤 (subependymal giant cell astrocytoma)
- (B) 57 36 歲健康女性，因為發燒頭痛數日來到急診。病人意識混亂、頸部僵硬，但腦部電腦斷層檢查無異常。腦脊液檢查發現，白血球 20 個/ μL ，絕大部分是淋巴球，紅血球有 2 個/ μL ，蛋白質 45mg/dL，葡萄糖 50mg/dL，血液中葡萄糖 80mg/dL。最可能的診斷是：
 (A)蜘蛛膜下腔出血 (subarachnoid hemorrhage)
 (B)病毒性腦膜炎 (viral meningitis)
 (C)真菌性腦膜炎 (fungal meningitis)
 (D)細菌性腦膜炎 (bacterial meningitis)
- (A) 58 下列何者是自主神經病變時的臨床表徵？
 (A)瞳孔對於光亮和黑暗的調適困難
 (B)從臥姿到站姿時，在 3 分鐘內心跳的變動每分鐘超過 30 下
 (C)收縮血壓在躺、坐、臥三種狀態的變化範圍小於 10mmHg
 (D)夜尿次數每個夜晚 1~2 次
- (C) 59 有關思覺失調症 (schizophrenia) 之敘述，下列何者錯誤？
 (A)腦部結構性變化如腦部灰質減少可能在疾病早期就出現
 (B)思覺失調症患者通常缺乏病識感
 (C)知覺障礙常見有聽幻覺及嗅幻覺
 (D)患者較一般人可能有較多暴力行為 (violence)，但並沒有較多殺人行為 (homicide)
- (#) 60 有關雙相情緒障礙症 (bipolar disorder) 之病因，下列敘述何者錯誤？
 (A)有研究指出雙相情緒障礙症之家人成員之自殺身亡比率較一般人高
 (B)雙胞胎研究指出單卵雙胞胎之共病率有 70~90%，而同性別異卵雙胞胎為 16~35%
 (C)目前基因研究指出有幾個基因之位置與此病症相關，在第 18 對染色體長臂及第 22 對染色體長臂被認為是較相關之區域
 (D)目前研究顯示環境因素可以解釋其病因之 70%，生物體質病因大約為 30%

※第 60 題答 B、D 給分。

- (D) 61 有關雙相情緒障礙症 (bipolar disorder) 之治療，下列敘述何者錯誤？
 (A) 抗精神病藥物近年來可使用於治療躁症發作
 (B) 抗精神病藥物也可被使用於難治型憂鬱之輔助治療
 (C) 抗精神病藥物副作用包括有肥胖、錐體外徑路症候群等
 (D) 尚未有證據顯示抗精神病藥物可使用於預防性之維持治療
- (C) 62 王爺爺是一位 85 歲長者，罹患末期肝癌，住院中發現有嚴重的視幻覺、被害妄想、合併行為症狀，診斷為譫妄 (delirium)，下列關於譫妄的治療何者錯誤？
 (A) 老年人產生譫妄時若不及時診斷並治療，其致死率高
 (B) 低劑量抗精神病藥物 haloperidol 常用於短期控制譫妄病人的嚴重精神症狀
 (C) 在一般臨床情境中，治療譫妄病人失眠症狀的苯二氮平類 (benzodiazepine) 藥物選擇，宜優先使用長效型藥物
 (D) 譫妄之首要治療目標是治療造成其譫妄症狀之潛在病因
- (D) 63 有關睡眠衛教 (sleep hygiene) 的敘述，下列何者錯誤？
 (A) 白天應減少臥床的時間
 (B) 睡不著時應避免看鐘錶檢查時間
 (C) 晚上失眠不應利用白天補眠
 (D) 謹慎使用安眠藥做為第一線治療
- (B) 64 一位國三女學生，原本身高 151 公分、體重 45 公斤，因罹患厭食症 (anorexia nervosa) 而在幾個月內暴瘦到 31 公斤，後來猝死，經媒體報導，震撼校園。關於飲食相關疾患的臨床表徵以及其內外科合併症的敘述，下列何者錯誤？
 (A) 厭食症會造成大腦萎縮、腦室擴大
 (B) 因目前體重未達理想體重之 70%，建議於小兒科病房住院治療
 (C) 厭食症會造成低血糖 (hypoglycemia)、高膽固醇 (hypercholesterolemia)
 (D) 暴食症 (bulimia nervosa) 會因為患者使用催吐藥 emetine (ippecac) 而造成心臟和骨骼肌病變 (cardiac and skeletal myopathies)
- (D) 65 一位研究所博士生，身高 150 公分、體重 94 公斤、BMI 達 42，合併多囊性卵巢症候群及糖尿病。在醫師的建議之下，接受外科治療。術後 3 個月後，個案內分泌指數大幅改善，糖化血色素值 (HbA_{1c}) 也降到 5.8，糖尿病因此痊癒。然而術後 1 年，個案的體重又復發到 98 公斤。關於病態肥胖 (morbid obesity) 及減重手術 (bariatric surgery) 之敘述，下列何者錯誤？
 (A) 病態肥胖的治療必需先排除染色體異常 (例如 Prader-Willi syndrome) 或代謝相關疾病 (例如 Cushing's syndrome)
 (B) 病態肥胖有可能是起因於精神疾病或精神疾病藥物治療的副作用
 (C) 減重手術常見的胃繞道手術，美國糖尿病學會也將減重手術列為第二型糖尿病人的治療策略
 (D) 術後補充 Vitamin B₁₂ 和鐵劑，就足以減少復胖
- (#) 66 有關 zolpidem 和 zopiclone 類藥物的敘述，下列何者錯誤？
 (A) 是新興的安眠藥物，在 GABA receptor 作用上選擇性比 benzodiazepine (BZD) 高，不易成癮
 (B) zolpidem 和 zopiclone 類藥物會造成失憶、睡眠自動化行為 (automatic behaviors) 和幻覺
 (C) 失眠常有潛在的生理或心理疾病，使用 zolpidem 和 BZD 類藥物是「治標不治本」，只能暫時緩和症狀
 (D) 沒有任何醫學研究支持長期使用短效型 zolpidem 和 BZD 類藥物來治療失眠

※第 66 題答 A、D 給分。

- (D) 67 阿正描述自己使用海洛因的歷程中的感受：
- 甲、第一次使用海洛因時吐得很厲害，難受得很
 - 乙、再繼續使用幾次後，開始會想念使用海洛因後輕鬆無憂慮的感受
 - 丙、繼續使用一段時間後，反覆靜脈注射導致感染急性肝炎
 - 丁、使用一段時間後，發現和太太吵架後心情不好時，注射海洛因能平撫煩躁的心情
- 下列敘述何者正確？
- ①甲具有嫌惡作用，可能會降低海洛因成癮的危險性
 - ②乙具有引發愉悅情緒作用，可能會增加海洛因成癮的危險性
 - ③丙會導致負向身體狀況，可能會降低海洛因成癮的危險性
 - ④丁具有降低負向情緒作用，可能會增加海洛因成癮的危險性
- (A) 僅①②③
(B) 僅①②④
(C) 僅②③④
(D) ①②③④
- (A) 68 有關酒精使用引起之症狀與影響，下列敘述何者錯誤？
- (A) 酒精中毒會影響情緒行為或動作，並不會有死亡風險
 - (B) 血中酒精濃度愈高，平衡受損 (incoordination)、情緒不穩，甚而認知缺損的情況愈更明顯
 - (C) 若在高濃度時 (如 150 mg/dL 或是 0.15% 以上)，仍無動作或情緒不穩問題，則可能表示對酒精已出現耐受性
 - (D) 血中酒精濃度大於 30 mg/dL (或是 0.03%)，大約是吐氣酒精濃度 0.15 mg/L，即可能減慢動作與思考反應，依「道路交通安全規則」規定，不得駕車
- (B) 69 有關認知障礙症 (major neurocognitive disorder) 之診斷條件，下列敘述何者錯誤？
- (A) 其認知障礙包含六大範疇：複雜注意力、社交認知、語言功能、知覺-動作、學習記憶、執行功能
 - (B) 診斷輕型認知障礙症 (mild neurocognitive disorder) 之認知缺損須達干擾其日常活動獨立進行
 - (C) 輕型認知障礙症 (mild neurocognitive disorder) 之認知缺損非只出現於譫妄情境
 - (D) 認知缺損無法以另一精神疾病作更好的解釋 (例如：重鬱症、思覺失調症)
- (C) 70 關於鎮靜安眠藥物的敘述，下列何者錯誤？
- (A) 苯二氮平 (benzodiazepines) 和巴比妥類藥物 (barbiturates) 與受器結合後是作用在同樣的離子通道
 - (B) 苯二氮平 (benzodiazepines) 使用超過兩週可能出現耐受性
 - (C) zolpidem 目前在臨床上發現並無任何耐受性或戒斷問題
 - (D) zolpidem 較無肌肉鬆弛效果
- (C) 71 有關自閉症類群障礙症 (autism spectrum disorder, ASD)，下列敘述何者正確？
- (A) 根據 DSM-5 診斷準則，ASD 的症狀分成三大範圍 (domains)，包括社交溝通障礙、侷限與重複行為和語言發展障礙
 - (B) ASD 的症狀一般在四歲左右出現
 - (C) ASD 患者若智力功能正常，而且語言功能只有輕度障礙，則可能到兒童中期 (middle childhood) 才會被發現
 - (D) 符合 DSM-5 的 ASD 診斷準則的患者，有四分之三同時合併有輕度智能不足 (mild intellectual disability)
- (A) 72 有關妥瑞氏症 (Tourette's disorder) 之敘述，下列何者錯誤？
- (A) 通常在 15 歲之後發生
 - (B) 常見的症狀為多重動作抽搐及一種或多種的發聲抽搐
 - (C) 男性的發生率高於女性
 - (D) 常合併注意力不足/過動症或強迫症症狀

(A) 73 具有下列何種特質的個案不適合接受心理分析 (psychoanalysis) 治療？

- (A) 低動機 (low motivation)
- (B) 建立關係的能力 (ability to form a relationship)
- (C) 洞察力 (capacity for insight)
- (D) 充分的自我強度 (ego strength)

(A) 74 32 歲女性患者有癲癇、心智遲緩的病史，接受電腦斷層檢查，2 張圖分別是未注射顯影劑的不同切面影像，下列何者是最可能的診斷？

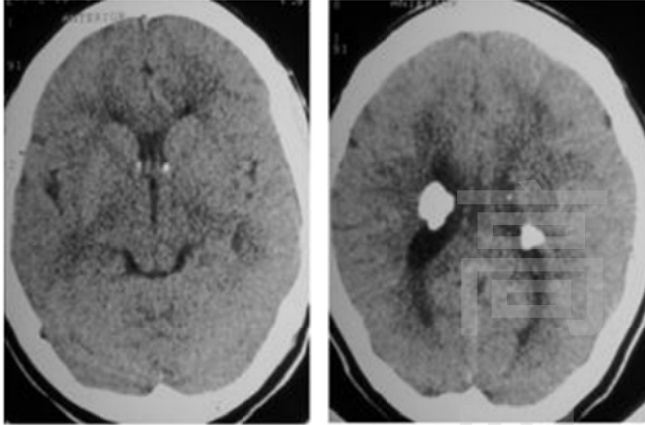


圖 A

圖 B

- (A) 結節硬化症 (tuberous sclerosis)
- (B) 神經纖維瘤第一型 (neurofibromatosis type 1)
- (C) 神經纖維瘤第二型 (neurofibromatosis type 2)
- (D) 馮希伯-林島氏症候群 (von Hippel-Lindau syndrome)

(D) 75 41 歲女性患者，主訴近幾天有頭痛、噁心和嘔吐症狀，接受電腦斷層檢查，圖 A 為未注射顯影劑的影像，圖 B 則為注射顯影劑後的影像，在圖 B 箭頭所指的是：

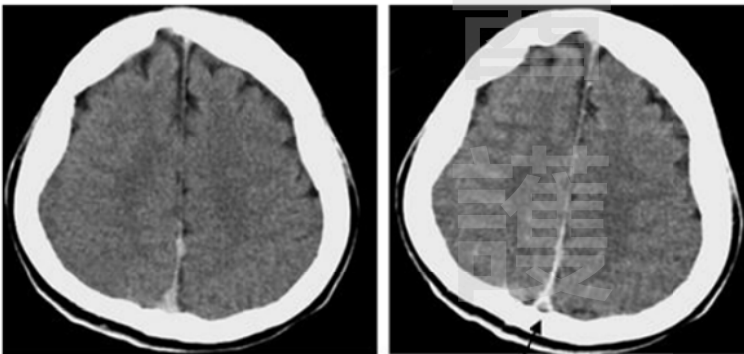


圖 A

圖 B

- (A) 硬腦膜下血腫 (subdural hematoma)
- (B) 蜘蛛網膜下腔出血 (subarachnoid hemorrhage)
- (C) 硬腦膜外血腫 (epidural hematoma)
- (D) 靜脈竇栓塞 (venous sinus thrombosis)

(C) 76 關於呼吸道梗塞的急救方法，下列敘述何者錯誤？

- (A) 有意識情況下，成人可以使用哈姆立克法急救
- (B) 若小孩失去意識，單人施救以 30：2 的循環開始 CPR
- (C) 有意識情況下，嬰兒 (1 歲以下) 也可以使用哈姆立克法急救
- (D) 若嬰兒失去意識且沒脈搏，單人施救以 30：2 的循環開始 CPR

- (C) 77 一位 6 歲兒童約重 20kg，因車禍至急診，血壓量不到，在急救時應立即靜脈注射生理食鹽水 (0.9% NaCl)，其劑量為：
- (A) 10 mL/kg
 - (B) 15 mL/kg
 - (C) 20 mL/kg
 - (D) 25 mL/kg
- (C) 78 有關急性肌張力不全症 (acute dystonia) 之敘述，下列何者錯誤？
- (A) 常見於 antipsychotic 治療之副作用
 - (B) 可以用 diphenhydramine 靜脈治療
 - (C) 肌肉抽筋 (spasm) 主要發生於四肢
 - (D) 較常發生於年輕人
- (A) 79 臨床試驗進行前應有之考量，下列那幾項正確？①應權衡對個別受試者及整體社會之可能風險、不便及預期利益 ②預期利益應超過可能風險及不便，始得進行試驗 ③受試者之權利、安全及福祉為藥品臨床試驗之最重要考量，且應勝於科學及社會之利益 ④人體試驗委員會應確保受試者之權利、安全以及福祉受到保護
- (A) ①②③④
 - (B) 僅①③④
 - (C) 僅①②④
 - (D) 僅①②③
- (C) 80 林同學是 17 歲的高中生，因為看到媽媽飽受癌症末期治療的痛苦，林同學自己想要預立選擇安寧緩和醫療意願書，是否合乎安寧緩和醫療條例之規定？
- (A) 可以，因為只要是中華民國國民就可以
 - (B) 可以，因為林同學已經具備自立遺囑的能力
 - (C) 不可以，必須要 20 歲以上具完全行為能力之人
 - (D) 不可以，必須要已經診斷確定是末期病人才行

【版權所有，翻印必究】